



REVISTA MEXICANA DE TRASTORNOS ALIMENTARIOS

MEXICAN JOURNAL OF EATING DISORDERS

<http://journals.iztacala.unam.mx/index.php/amta/>



ESTUDIO DE CASO

Anorexia nervosa secondary to an obsessive-compulsive disorder in an adult man with predominant symptoms of scrupulosity



Adriana Granja Mesa^a, Verónica Pérez Muñoz^a, Juanita Gempeler Rueda^{a,*},
Maritza Rodríguez Guarín^{a,b} y Oscar Ribero Salazar^a

^a EQUILIBRIO: Programa integral para trastornos de alimentación, afectivos y de ansiedad, Bogotá, Colombia

^b Departamento de Psiquiatría, Facultad de Medicina, Pontificia Universidad Javeriana, Bogotá, Colombia

Recibido el 24 de noviembre de 2016; revisado el 2 de enero de 2017; aceptado el 21 de abril de 2017

Disponible en Internet el 19 de mayo de 2017

KEYWORDS

Anorexia nervosa;
Obsessive-compulsive
disorder;
Scrupulosity;
Cognitive-behavioral
therapy;
Treatment

Abstract It is described the clinical case of a young adult male patient with obsessive-compulsive disorder (OCD) diagnosis, whose main symptomatology lies in obsessive ideas and religious rituals (scrupulosity), aimed at fasting, restricting food intake and losing significant weight (initial body mass index [BMI] of 17.1). We discuss the presence of anorexia nervosa secondary to OCD, it is described the relationships between the two pathologies, the relevance of the dual diagnosis in this case, and the particularities and the challenges of the intervention from the exposure techniques to the prevention response of the cognitive behavioral therapy. After 20 weeks of treatment, the results show the effectiveness of the intervention, with a significant decrease (48%) in obsessive-compulsive symptoms, according to the Yale-Brown Obsessive-Compulsive Scale, and nutritional recovery, reaching a body weight according to his height and age ($BMI = 22.3$). It is concluded that, in cases such as the one described, there is the need to work both the eating and obsessive symptoms simultaneously, based on a treatment with multimodal and multidisciplinary approach.

© 2017 Universidad Nacional Autónoma de México, Facultad de Estudios Superiores Iztacala. This is an open access article under the CC BY-NC-ND license (<http://creativecommons.org/licenses/by-nc-nd/4.0/>).

PALABRAS CLAVE

Anorexia nerviosa;
Trastorno
obsesivo-compulsivo;
Escrupulosidad;

Anorexia nerviosa secundaria a un trastorno obsesivo-compulsivo con síntomas de escrupulosidad predominante en un hombre adulto

Resumen Se presenta el caso clínico de un paciente joven adulto de sexo masculino, con diagnóstico de trastorno obsesivo-compulsivo (TOC), cuya sintomatología principal radica en

* Autora para correspondencia.

Correo electrónico: jgempeler@gmail.com (J. Gempeler Rueda).

La revisión por pares es responsabilidad de la Universidad Nacional Autónoma de México.

Terapia cognitivo-conductual; Tratamiento

las ideas obsesivas y los rituales de contenido religioso (escrupulosidad), que le conducen al ayuno, la restricción de la ingesta y la pérdida significativa de peso (índice de masa corporal [IMC] inicial de 17.1). Se discute la existencia de anorexia nerviosa secundaria al TOC, las relaciones descritas entre ambas patologías, la importancia del diagnóstico dual en este caso, y las particularidades y los retos de la intervención desde las técnicas de exposición y prevención de respuesta de la terapia cognitivo-conductual. Tras 20 semanas de tratamiento, los resultados evidencian la efectividad de la intervención propuesta, con disminución significativa (48%) de los síntomas obsesivos-compulsivos, de acuerdo con la Escala Yale-Brown para Trastorno Obsesivo-Compulsivo, y la recuperación nutricional, alcanzando un peso acorde a su estatura y edad (IMC = 22.3). Se concluye que, en casos como el descrito, se impone la necesidad de trabajar tanto los síntomas alimentarios como los obsesivos de manera simultánea, con base en un tratamiento con enfoque multimodal y multidisciplinario.

© 2017 Universidad Nacional Autónoma de México, Facultad de Estudios Superiores Iztacala. Este es un artículo Open Access bajo la licencia CC BY-NC-ND (<http://creativecommons.org/licenses/by-nc-nd/4.0/>).

Introducción

La práctica clínica permite evidenciar que el tratamiento de los pacientes con comorbilidad de anorexia nerviosa (AN) y trastorno obsesivo-compulsivo (TOC) plantea varias dificultades y retos clínicos. Por un lado, la malnutrición impacta negativamente las funciones cognitivas, incrementando la obsesividad y el pensamiento rígido; y, por otra parte, la inanición puede interferir en el efecto esperado de la terapia cognitivo-conductual (TCC) (Godier y Park, 2014; Pollack y Forbush, 2013; Simpson et al., 2013).

El estudio de caso que aquí se presenta es de corte transversal, y se utilizaron instrumentos de evaluación que permitieron el análisis de la clínica actual del paciente, así como el análisis retrospectivo del caso. Se contó con el consentimiento informado del paciente para la publicación del estudio.

Se discute la complejidad de la comorbilidad TOC y AN, y se plantea la importancia del doble diagnóstico y la efectividad del tratamiento aplicado. Consiste en un estudio descriptivo relativo al caso de un hombre joven adulto de 27 años de edad, quien presenta TOC y AN, cuyos síntomas de escrupulosidad le conducen a la inanición causada por su negación a comer, marcada pérdida de peso, estado de desnutrición aguda, distorsión de la imagen corporal e interrupción de sus estudios de maestría en el exterior, a causa de la interferencia constante de los síntomas en su funcionamiento académico y social.

Se puntualiza, además, la evolución del paciente y los resultados obtenidos después del tratamiento multidisciplinario individual y grupal; al igual que el tratamiento farmacológico prescrito y el estado actual del paciente.

Caso clínico

Identificación del paciente

Paciente de sexo masculino, con 27 años de edad, soltero, estudiante de maestría en finanzas y economía, procedente

de una familia católica practicante. La madre del paciente falleció a causa de cáncer de mama hace cuatro años, cuando el paciente tenía 23 años.

Motivo de la consulta

El paciente consultó a su entidad prestadora de servicios salud, en donde fue atendido por el servicio de psiquiatría. Luego de esta evaluación, el paciente fue remitido a tratamiento al Programa Equilibrio, con una impresión diagnóstica de TOC y trastorno de la conducta alimentaria (TCA). En la remisión se describió un cuadro clínico de aproximadamente ocho meses de evolución, consistente en pérdida de peso (aproximadamente 25 kg en los últimos seis meses), secundaria a comportamientos restrictivos y voluntarios de la ingesta por temor a la «gula» (por comer rápido) y a ser «egoísta» (por comer frente a personas con necesidades apremiantes y no ofrecer de su comida para satisfacer dichas necesidades).

En el Programa Equilibrio se realizó una evaluación multidisciplinaria por parte de especialistas en psiquiatría, psicología y nutriología. El motivo de consulta del paciente fue «tengo TOC». Durante la evaluación el paciente se mostró con tendencia a minimizar los síntomas presentados, pero —a pesar de esto— manifestó temor constante a ofender a Dios. Además, reportó dudas constantes sobre el bien y el mal de sus acciones, y la tendencia inflexible a remediar la culpa con restricción en la ingesta alimentaria y rituales alrededor de las oraciones religiosas.

Antecedentes

Como antecedentes familiares, el paciente reveló que su hermana mayor presentó AN de tipo restrictivo durante la adolescencia; su hermano menor tendía al sobrepeso, y a su madre la describió como una mujer «nerviosa», sin un diagnóstico formal de enfermedad mental, pero interferida por su estilo de pensamiento y una ansiedad predominante nerviosa, con un estilo cognitivo con tendencia al sesgo

negativo. El paciente refirió que su madre nunca consultó a profesionales en salud mental.

Durante el proceso terapéutico se realizó un análisis retrospectivo a través de la línea de vida del paciente (fig. 1). Como datos relevantes de su historia personal, el paciente reportó la presencia de obsesiones y rituales de orden y exactitud desde los siete años de edad, con interferencia leve en su funcionalidad académica y social. Así, reveló que durante la infancia tendía a arrancar constantemente las hojas de los cuadernos cuando le parecía que sus apuntes de clase no estaban ordenados, con los márgenes adecuados y la letra perfecta. Este ritual dificultó su rendimiento en clase, por lo que sus compañeros del colegio se lo señalaban como algo «anormal». Desde su infancia, en el paciente eran evidentes los rasgos perfeccionistas, la rigidez cognitiva, la tendencia a la obsesividad, la ansiedad y el exacerbado sentido de responsabilidad. El paciente se recordaba a sí mismo orando; por ejemplo, refirió que desde muy niño oraba con mucha devoción antes de presentar un examen en el colegio.

Durante la adolescencia, el paciente reportó preocupación excesiva por aumentar su masa muscular, por lo que se sometió a una dieta hiperproteica y a una rutina de ejercicios muy estrictos (indicados por un entrenador físico). Características que sugieren signos de *anorexia inversa* (Baile, 2011; Facchini, 2006; Pérez, Valencia, Rodríguez y Gempeler, 2007).

Posteriormente, a los 21 años, el paciente presentó aislamiento social, originado por el miedo a ser juzgado o calificado como una «mala persona»: «miedo a que tuvieran una mala imagen de mí», según refirió. Idea obsesiva que apareció sin una motivación clara. A los 23 años murió su madre, evento que coincidió con el inicio de sus

estudios de maestría en el extranjero. El paciente viajó en medio del duelo, se refugió en sus labores académicas, evitando encuentros y eventos de carácter social. Los síntomas obsesivos se exacerbaron. Señaló que se quedaba último en la oficina para asegurarse de que todos los puestos de trabajo estuvieran apagados y todo debidamente cerrado. El paciente inició rituales de lavado de manos, de organización y reorganización, de lavado y limpieza de objetos de la casa y, por estar ritualizando, empezó a dormir cada vez menos. Algunas noches no dormía, y cada vez comía menos, por la marcada interferencia de los síntomas obsesivos-compulsivos. Cuando intentaba comer en la calle, le llegaba la idea obsesiva de la injusticia, al ver gente sufriendo de hambre, por lo que empezó a regalar la comida y a gastar parte de su sueldo en alimentar a personas en situación de calle. Cuando viajó pesaba 65 kg, pero posteriormente llegó a pesar 40 kg. Esta notoria pérdida de peso preocupó a la empresa contratante, quienes decidieron llamar a su familia y recomendar su regreso a Colombia. No obstante, subestimando las alertas, el paciente aplazó su regreso hasta terminar la pasantía de seis meses.

Con 24 años de edad, el paciente regresó a su ciudad natal, y se exacerbaron las manifestaciones de la sintomatología obsesiva, con contenidos morales, para lo cual recibió tratamiento psicológico, enfocado en la modulación de sus rasgos perfeccionistas. Adicionalmente recibió tratamiento psicofarmacológico por parte de un psiquiatra, consistente en un inhibidor selectivo de recaptura de serotonina: fluvoxamina, en dosis de 100 mg —vía oral— por la noche. Medicamento que el paciente no toleró, por sensación de embotamiento y enlentecimiento cognitivo, razón por la cual lo suspendió voluntariamente.

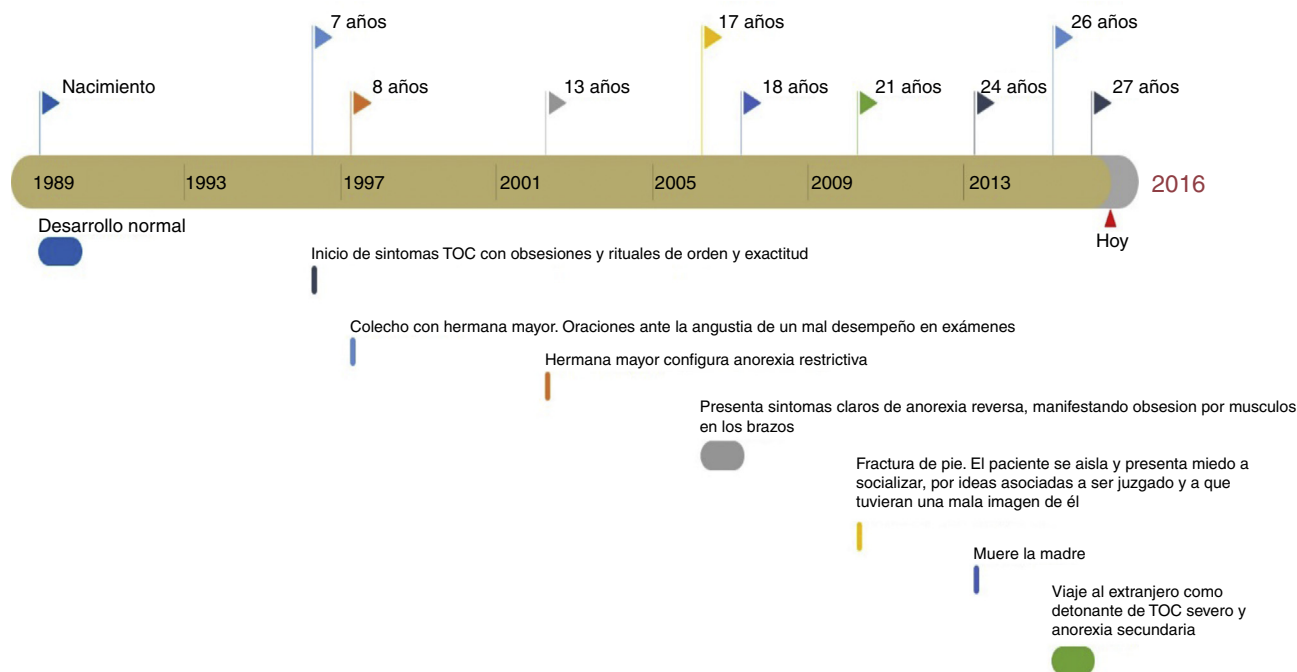


Figura 1 Línea de vida reconstruida a partir de los antecedentes reportados por el paciente. TOC= trastorno obsesivo-compulsivo.

Evaluación y diagnóstico

La evaluación fue realizada de manera multidisciplinaria. Como instrumentos para la recolección de información, se utilizaron pruebas psicométricas, entrevistas semiestructuradas (al paciente y al padre) y observación directa. Los resultados obtenidos por nutriología mostraron un paciente emaciado, con signos y síntomas de desnutrición. Su peso fue 48.5 kg, con una altura de 1.69 m y un índice de masa corporal (IMC) de 17.1 kg/m². Durante la entrevista con psiquiatría se encontró un paciente amable y colaborador, lúcido, sin alteraciones en la atención, memoria, sensopercepción y orientación. Con juicio y raciocinio conservados, pero con afecto de base ansioso, y conciencia parcial con relación a su enfermedad. Su pensamiento era de origen lógico y con curso normal; no obstante, se observó en el paciente una tendencia a la prolijidad, con presencia de ideas obsesivas de contenido moral y religioso. En la evaluación por parte de psicología, se identificó ansiedad constante y culpa, asociadas a sus obsesiones morales, y comportamientos ritualizados que dificultaban sus interacciones con familiares y amigos, así como interferencia de las obsesiones y los rituales en su desempeño académico.

Sus temores frente al acto de comer, y la culpa generada al hacerlo, lo llevaron a la restricción de la ingesta alimentaria; adicionalmente se encontró distorsión de la imagen corporal, considerando que no se percibía tan delgado como realmente estaba. El paciente negó preocupación obsesiva por su peso y minimizaba los peligros asociados a su bajo peso, subestimando repetidamente las implicaciones de su estado de desnutrición. Durante el proceso de recuperación de peso fue evidente su preocupación por ganar masa muscular y no grasa corporal. Para tal efecto, el paciente solicitó introducir en la pauta nutricional suplementos hiperproteicos, solicitud que le fue denegada, ante la ausencia de un fundamento nutricional válido para su inclusión. Por escrupulosidad, manifestó preocupación con relación al acto de comer, expresando una duda inquietante en torno a si estaba «bien o mal» comer, por lo que «castigaba» con la restricción alimentaria aquellas conductas que consideraba no exactas o inapropiadas.

Se le aplicó la Escala Yale-Brown para Trastorno Obsesivo Compulsivo (Y-BOCS, por sus siglas en inglés; Goodman et al., 1989; Nicolini et al., 1996). Esta prueba permite evaluar las obsesiones y compulsiones propias de un TOC, así como el tiempo, la interferencia, el malestar emocional, la resistencia y el control de los síntomas. En cuanto a la puntuación total en el instrumento, cuya máxima es 40, se precisa que la puntuación mínima para considerar TOC es 11. La primera aplicación reveló presencia de los tipos de obsesiones siguientes: agresivas, de contaminación, acaparamiento y ahorro, éticas y religiosas, de simetría y exactitud, así como misceláneas de tipo supersticioso. Además se encontraron compulsiones relacionadas con limpieza, revisión, repetición, conteo y orden, así como también otras asociadas a la religión y la moral. La puntuación total del paciente fue 31, que corresponde a un nivel de gravedad severo; el de la subescala Obsesiones fue de 15 y el de la subescala Compulsiones fue de 16 (tabla 1).

Como síntomas clave en el paciente se identificaron obsesiones morales y religiosas referentes a la sensación permanente de «ser egoísta», de temor a Dios por no hacer

Tabla 1 Especificaciones de las puntuaciones del paciente en la Escala Yale-Brown para Trastorno Obsesivo Compulsivo (Y-BOCS)

Y-BOCS	Admisión	Semana 12	Semana 20
<i>Obsesiones</i>	15	10	9
Tiempo	4	3	3
Interferencia	4	2	2
Malestar	3	2	2
Resistencia	1	1	1
Grado de control	3	2	1
<i>Compulsiones</i>	16	11	7
Tiempo	4	3	2
Interferencia	4	2	1
Malestar	4	3	2
Resistencia	1	1	1
Grado de control	3	2	1
<i>Puntuación total</i>	31 (grave)	22 (moderado)	16 (leve)

lo correcto, a «ser injusto o desagradecido». Asociado a lo anterior, las compulsiones clave correspondían a rituales tanto motores como mentales, como son: la necesidad de comer muy lento, por temor a cometer un pecado relacionado con la gula; regalar su comida a las personas en la calle y a sus familiares para evitar sentirse egoísta; lectura compulsiva de la Biblia y de textos religiosos, por considerar un irrespeto a Dios el no entenderlos perfectamente, y repetir oraciones mentalmente. Igualmente, el paciente reportó la necesidad de hacer una venia cada vez que pasaba frente a una imagen sagrada, así como dedicar varias horas del día a la oración, incluso antes de entrar a la ducha. Estos rituales no obedecían a pensamientos de tipo mágico ni supersticiosos. El tiempo invertido en los rituales era más de ocho horas al día. El paciente reportaba que a veces no comía por falta de tiempo, y así —para él— el acto de comer se tornó cada vez más difícil y le causaba conflicto.

Al paciente se le aplicó la Escala de Yale Brown-Cornell para Trastornos de Alimentación (YBC-EDS, por sus siglas en inglés; Mazure, Halmi, Sunday, Romano y Einhorn, 1994; Sunday, Halmi y Einhorn, 1995). La puntuación total fue de 20, que denota un nivel moderado de severidad, en tanto que las puntuaciones en las subescalas Obsesiones y Rituales fueron de 10 en cada una. El paciente reportó que en la adolescencia estuvo obsesionado con la masa muscular y le preocupaba el aumento en su porcentaje de grasa. Igualmente, evidenció que en el pasado tendía a restringir harinas y a ser muy estricto con sus rutinas de ejercicio, hasta el punto de dejar —por preferir ejercitarse— de salir con amigos el fin de semana. Al momento de la evaluación manifestó como síntomas clave: el temor a comer frente a otros para no ser juzgado por la gula, el miedo a consumir la última porción de un alimento, y el temor a consumir líquidos antes de comer. Como rituales clave manifestó: la necesidad de ingerir líquidos solo al final de las comidas, de tocar el plato para santificarlo, de dejar algo de líquido o sólido, y de comer muy lento.

A la luz del *Manual diagnóstico y estadístico de los trastornos mentales: DSM-5* (American Psychiatric Association [APA], 2014), el paciente cumplía todos los criterios para establecer un diagnóstico de TOC y de AN. Con respecto al

criterio B de AN, si bien negó preocupación por el peso, sus actos lo llevaron a la desnutrición e impidieron su ganancia. Además, durante las observaciones directas, se manifestaron comportamientos restrictivos asociados a la culpa, con el ascetismo como un mecanismo para alcanzar los ideales religiosos. Durante la evaluación y el proceso de renutrición fue evidente el deseo de ganar peso, pero con relación a la masa muscular y no al porcentaje de grasa corporal. Para el paciente, su bajo peso no implicaba peligro, desconociendo el riesgo que para su salud significaba su estado de desnutrición (APA, 2014). Con base en todo lo anterior, se formuló un diagnóstico de TOC severo y AN restrictiva.

Tratamiento e intervención

Considerando el nivel de desnutrición y la interferencia de los síntomas en el funcionamiento global del paciente, se inició tratamiento ambulatorio intensivo, cinco horas de lunes a viernes, con asistencia en almuerzos y refrigerios terapéuticos. El paciente recibió distintas modalidades terapéuticas grupales (TCC, terapia conductual-dialéctica, terapia expresiva, terapia artística, metas terapéuticas y revisión de registros de alimentación), además de psicoterapia individual de tipo cognitivo-conductual para el TOC y la AN, con base en la técnica de exposición y prevención de respuesta (EXP-PR). Además se inició tratamiento farmacológico con fluoxetina, cuya dosis se consolidó hasta recibir 80 mg/día. Las guías de tratamiento disponibles para TOC recomiendan el uso, en primera instancia, de un inhibidor de recaptura de serotonina (fluoxetina, fluvoxamina, paroxetina, sertralina o citalopram) en lugar de la clomipramina, debido al perfil de efectos secundarios; la cual es una variable importante a considerar en este caso, dado el mal estado nutricional del paciente (Drubach, 2015; Greist et al., 2003; Neel, Stevens y Stewart, 2002).

El uso de la EXP-PR (Foa, 2010), aplicada a este caso en el acto de comer, se adaptó para intervenir los síntomas desde las dos áreas clave. Por tanto, además de la exposición a los alimentos de todo tipo, la eliminación de rituales en la mesa, que busca la habituación al estímulo temido (comida) que se realiza en un paciente con AN típica, debió complementarse con la exposición a los pensamientos de escrupulosidad que este paciente presentaba antes, durante y después de las comidas. Los rituales a la hora de comer se manifestaban con lecturas repetitivas de la palabra sagrada, oraciones muy prolongadas (realizadas «por temor a Dios»), ritmo excesivamente lento, imposibilidad de comer en cantidades adecuadas o de ingerir la última porción de un alimento («por temor a la gula y a ser egoísta»). Entonces, en este paciente se buscaba la habituación a una doble fuente de ansiedad. De esta forma, la reestructuración cognitiva no se enfocó hacia los efectos de la comida en el peso, sino hacia la posibilidad de comer de manera sana y adecuada, enfatizando que no «se es una mala persona» por hacerlo, como tampoco «se cae en pecado» por no excederse en oraciones, persignaciones y lecturas excesivas de tipo religioso.

Las obsesiones y los rituales de tipo religioso suponen una intervención dialéctica, en la que, por un lado, se requiere del cambio por parte del paciente en cuanto a sus comportamientos disfuncionales y al nivel del sufrimiento que estos

le generan y, por otro lado, se requiere de la flexibilidad y respeto por parte del terapeuta hacia las creencias religiosas, los valores morales que se derivan de estas creencias y las prácticas religiosas. Este respeto supone entender que existen rituales religiosos, avalados por los distintos credos, que no se pueden eliminar; por lo tanto, estos rituales no se llevaron a nivel cero en la jerarquía de exposición, pero sí se buscó la mayor funcionalidad de los mismos, para así «destrabar» la escrupulosidad religiosa y moral implicada en el acto de comer y, con ello, lograr la recuperación nutricional. Igualmente, es importante señalar que las creencias que colindan entre lo obsesivo y la práctica religiosa tienen un límite fino, por lo que el terapeuta debe ser cauteloso a la hora de plantear una reestructuración cognitiva y una disminución en la frecuencia del pensamiento. Durante las tareas de EXP-PR, el paciente tuvo dificultades para diferenciar entre los rituales del TOC y los propios a su religión. En este caso, un sacerdote con formación en psicología apoyó el proceso, lo que permitió la complementación de la esfera psicológica y la religiosa en el tratamiento, inspirando esto una mayor confianza en el paciente. Así se logró la alianza necesaria para cumplir con las tareas terapéuticas propias de la técnica EXP-PR.

A este programa, el paciente asistió tres meses y medio, y luego pasó a consulta externa por un periodo de cuatro meses. Posteriormente el paciente decidió retomar sus estudios de maestría en el extranjero, y, a la fecha de presentación del presente reporte de caso, consulta esporádicamente para controles con psicología y psiquiatría.

Resultados

Al inicio del tratamiento el paciente se mostró defensivo, con tendencia a subestimar sus síntomas anoréxicos, pero con deseo de cambio. Durante el proceso fue presentando cambios a nivel nutricional, comportamental y cognitivo. Redujo significativamente los rituales y obsesiones que interferían con su funcionamiento global, y con su ingesta de alimentos en particular. El paciente logró desarrollar estrategias de tolerancia al malestar frente a la ansiedad, logró realizar reestructuraciones cognitivas en torno al contenido de sus ideas, así como elevar el nivel de crítica frente a estos pensamientos, y con ello disminuir la frecuencia de los mismos.

A nivel comportamental, el paciente logró reducir los rituales casi en su totalidad, y las oraciones realizadas pasaron a ser dirigidas por su guía espiritual, lo que favoreció el ejercicio sano de su espiritualidad. No obstante, en la actualidad aún persiste en el paciente cierta dificultad para llegar puntual a sus compromisos, porque dedica un par de minutos de más a sus oraciones matutinas. Su puntuación inicial en el Y-BOCS (31), que denotaba un TOC severo (tabla 1), pasó a 21 en la semana 12 del tratamiento, lo que correspondió a una reducción del 32%. En la última aplicación del Y-BOCS, en la semana 20, se evidenció una reducción del 48%, con una puntuación de 16, lo que se traduce en un TOC leve y, como estipulan algunos autores, la remisión para este trastorno (Braga, Manfro, Niederauer y Cordioli, 2010; Stein et al., 2012).

A nivel nutricional se logró una ingesta adecuada de alimentos, lo que permitió una ganancia de 12.6 kg, pasando

de un peso de 50 kg, con IMC de 17.1 kg/m², a un peso de 62.6 kg (IMC = 22.3 kg/m²), así como el mantenimiento de rutinas de ejercicio y alimentación saludables.

Finalmente, el paciente logró recuperar un funcionamiento acorde a su edad y expectativas, retomar sus estudios en el exterior, y un funcionamiento social y familiar adecuado.

Discusión

En el caso presentado se determinó la presencia de TOC y AN, teniendo en cuenta el cumplimiento de los criterios diagnósticos de ambas patologías (APA, 2014), así como la necesidad de adaptar la técnica EXP-PR a las dificultades en el acto de comer por obsesiones de tipo moral y religioso. La comorbilidad de TOC y TCA ha sido ampliamente documentada, tanto desde una perspectiva clínica como etiopatogénica (Boisseau et al., 2012; Buckner, Silgado y Lewinsohn, 2010; Godart, Flament, Perdereau y Jeammet, 2002; Godier y Park, 2014; Halmi et al., 2003, 2005; Jiménez-Murcia et al., 2007; Kaye, Bulik, Thornton, Barbarich y Masters, 2004; Mas et al., 2013; Murphy, Timpano, Wheaton, Greenberg y Miguel, 2010; Pollack y Forbush, 2013; Tyagi et al., 2015; Yahghoubi y Mohammadzadeh, 2015). Estas investigaciones revelan casos excepcionales de pacientes con TOC cuyos síntomas clave, referentes a lo moral y lo religioso, derivan en AN restrictiva (Sharma, Kumar y Sharma, 2006), y muy poco se ha escrito acerca de cómo tratar simultáneamente estas dos patologías complejas (García, Houy-Durand, Thibaut y Dechelotte, 2009; Simpson et al., 2013).

Si bien el TOC y la AN son patologías distintas, comparten ejes comunes que favorecen la comorbilidad y complejizan el cuadro clínico. Por un lado, el perfeccionismo es un fenómeno transdiagnóstico común a ambas entidades (Halmi et al., 2003, 2005; Wu y Cortesi, 2009) y, por otro lado, en cuanto a su posible etiopatogenia, a la luz de los trastornos del espectro compulsivo, comparten un endofenotipo neurocognitivo (Godier y Park, 2014; Robbins, Gillan, Smith, de Wit y Ersche, 2012).

En el caso presentado se plantea el doble diagnóstico, dado que aunque la restricción no está motivada por la búsqueda de la delgadez o el temor a sentirse obeso, el paciente restringe voluntariamente la ingesta de alimentos, lo que conlleva un peso marcadamente bajo (Criterio A para AN; APA, 2014), desconociendo el peligro de estar en un peso bajo de una manera repetida y persistente, con percepción distorsionada de su delgadez extrema (Criterio C para AN; APA, 2014). El paciente negó el temor a ganar peso, incluso afirmó su deseo de incrementarlo, sin embargo continuaba inmerso en comportamientos que impedían la ganancia del peso perdido. Durante el proceso de recuperación nutricional se hizo evidente la preocupación por ganar peso en términos de masa muscular, pero no en el de porcentaje de grasa corporal, solicitando suplementos hiperproteicos (Criterio B para AN; APA, 2014).

Los estudios sobre AN manifiestan las diferencias entre hombres y mujeres en lo referente al cuerpo. Los hombres tienden a centrarse menos en el peso, pero manifiestan el deseo de poseer un cuerpo musculoso sin grasa. Parecería ser una preocupación centrada más en la forma que en el

peso, aunque esto no descarta que la preocupación por no engordar esté presente (Gempeler, 2006; Goldstein, Alinsky y Medeiros, 2016).

En casos como el aquí descrito se hace indispensable el abordaje de la doble problemática para favorecer la recuperación total e integral del paciente. Se impone la necesidad de trabajar simultáneamente tanto los síntomas alimentarios como los obsesivos, bajo un enfoque multimodal y multidisciplinario. Es posible que los efectos de la restricción alimentaria repercutan en neurocircuitos aberrantes y mecanismos disfuncionales de aprendizaje y recompensa, promoviendo el comportamiento compulsivo en tanto un círculo vicioso. Godier y Park (2014) sugieren que, con la evidencia actual, los comportamientos compulsivos observados en AN se asocian con neurocircuitos aberrantes y mecanismos disfuncionales de aprendizaje y recompensa que promueven el comportamiento compulsivo. Fundamentalmente, hay evidencia de que las consecuencias fisiológicas del hambre promueven la compulsividad y el aprendizaje del hábito, y afectan directamente el reforzamiento positivo. La reducción de los síntomas del TOC con la técnica de EXP-PR también puede facilitar la mejoría en los síntomas del TCA. Las técnicas de exposición adaptadas al acto de comer pueden reducir directamente las cogniciones y los comportamientos alimentarios patológicos, mejorando así la alimentación y facilitando la respuesta al tratamiento (Simpson et al., 2013).

Por tanto se concluye que, en casos como el descrito, se impone la necesidad de trabajar tanto los síntomas alimentarios como los obsesivos de manera simultánea, dado que los resultados positivos en este caso clínico, respecto a la ganancia de peso y disminución de los síntomas del TOC, se observaron dentro de un tratamiento con enfoque multimodal y multidisciplinario. Probablemente, en ausencia de una renutrición efectiva, la respuesta a la psicoterapia y a la farmacoterapia hubiera sido pobre, pero —a la vez— la renutrición no hubiera sido suficiente si el TOC no hubiera sido abordado, pues la escrupulosidad predominante en este caso interfería negativamente en el acto de comer. Así, este reporte de caso enfatiza la necesidad de contar con estudios adicionales que analicen las conexiones fisiopatológicas entre TOC y AN, así como la eficacia del tratamiento multimodal y multidisciplinario en esta forma de presentación clínica comórbida.

Responsabilidades éticas

Protección de personas y animales. Los autores declaran que para esta investigación no se han realizado experimentos en seres humanos ni en animales.

Confidencialidad de los datos. Los autores declaran que han seguido los protocolos de su centro de trabajo sobre la publicación de datos de pacientes.

Derecho a la privacidad y consentimiento informado. Los autores han obtenido el consentimiento informado de los pacientes y/o sujetos referidos en el artículo. Este documento obra en poder del autor de correspondencia.

Conflicto de intereses

Los autores declaran no tener conflicto de intereses.

Referencias

- American Psychiatry Association. (2014). *Manual diagnóstico y estadístico de los trastornos mentales: DSM-5*. Buenos Aires: Médica Panamericana.
- Baile, J. I. (2011). Dismorfia muscular: Definición y evaluación. *Psichología: Avances de la Disciplina*, 5(1), 135–136.
- Boisseau, C. L., Thompson-Brenner, H., Caldwell-Harris, C., Pratt, E., Farchione, T. y Barlow, D. H. (2012). Behavioral and cognitive impulsivity in obsessive-compulsive disorder and eating disorders. *Psychiatry Research*, 200(2-3), 1062–1066. <http://dx.doi.org/10.1016/j.psychres.2012.06.010>
- Braga, D. T., Manfro, G. G., Niederauer, K. y Cordioli, A. V. (2010). Full remission and relapse of obsessive-compulsive symptoms after cognitive-behavioral group therapy: A two-year follow-up. *Revista Brasileira de Psiquiatria*, 32(2), 164–168. <http://dx.doi.org/10.1590/S1516-44462010000200012>
- Buckner, J. D., Silgado, J. y Lewinsohn, P. M. (2010). Delineation of differential temporal relations between specific eating and anxiety disorders. *Journal of Psychiatric Research*, 44(12), 781–787. <http://dx.doi.org/10.1016/j.jpsychires.2010.01.014>
- Drubach, D. A. (2015). Obsessive-compulsive disorder. *Behavioral Neurology and Neuropsychiatry*, 21(3), 783–788. <http://dx.doi.org/10.1212/01.CON.1;1;0000466666.12779.07>
- Facchini, M. (2006). La imagen corporal en la adolescencia: ¿Es un tema de varones? *Archivos Argentinos de Pediatría*, 104(2), 177–184.
- Foa, E. B. (2010). Cognitive behavioral therapy of obsessive-compulsive disorder. *Dialogues in Clinical Neuroscience*, 12(2), 199–207.
- García, F. D., Houy-Durand, E., Thibaut, F. y Dechelotte, P. (2009). Obsessive compulsive disorder as a cause of atypical eating disorder: A case report. *European Eating Disorders Review*, 17(6), 444–447. <http://dx.doi.org/10.1002/erv.961>
- Gempeler, J. (2006). Eating disorders in males: Four clinical subtypes. *Revista Colombiana de Psiquiatria*, 35(3), 353–362.
- Godart, N. T., Flament, M. F., Perdereau, F. y Jeammet, P. (2002). Comorbidity between eating disorders and anxiety disorders: A review. *International Journal of Eating Disorders*, 32(3), 253–270. <http://dx.doi.org/10.1002/eat.10096>
- Godier, L. R. y Park, R. J. (2014). Compulsivity in anorexia nervosa: A transdiagnostic concept. *Frontiers in Psychology*, 5, e-778. <http://dx.doi.org/10.3389/fpsyg.2014.00778>
- Goldstein, M. A., Alinsky, R. y Medeiros, C. (2016). Males with restrictive eating disorders: Barriers to their care. *Journal of Adolescent Health*, 59(4), 371–372. <http://dx.doi.org/10.1016/j.jadohealth.2016.07.022>
- Goodman, W. K., Price, L. H., Rasmussen, S. A., Mazure, C., Fleischmann, R. L. y Hill, C. L. (1989). The Yale-Brown Obsessive Compulsive Scale I: Development, use, and reliability. *Archives of General Psychiatry*, 46(11), 1006–1011. <http://dx.doi.org/10.1001/archpsyc.1989.01810110048007>
- Greist, J. H., Bandelow, B., Hollander, E., Marazziti, D., Montgomery, S. A. y Nutt, D. J. (2003). WCA recommendations for the long-term treatment of obsessive-compulsive disorder in adults. *CNS Spectrums*, 8(Suppl. 1), 7–16. <http://dx.doi.org/10.1017/S1092852900006908>
- Halmi, K. A., Sunday, S. R., Klump, K. L., Strober, M., Leckman, J. F. y Fichter, M. (2003). Obsessions and compulsions in anorexia nervosa subtypes. *International Journal of Eating Disorders*, 33(3), 308–319. <http://dx.doi.org/10.1002/eat.10138>
- Halmi, K. A., Tozzi, F., Thornton, L. M., Crow, S., Fichter, M. M. y Kaplan, A. S. (2005). The relation among perfectionism, obsessive-compulsive personality disorder and obsessive-compulsive disorder in individuals with eating disorders. *International Journal of Eating Disorders*, 38(4), 371–374. <http://dx.doi.org/10.1002/eat.20190>
- Jiménez-Murcia, S., Fernández-Aranda, F., Raich, R. M., Alonso, P., Krug, I. y Jaurrieta, N. (2007). Obsessive-compulsive and eating disorders: Comparison of clinical and personality features. *Psychiatry and Clinical Neurosciences*, 61(4), 385–391. <http://dx.doi.org/10.1111/j.1440-1819.2007.01673.x>
- Kaye, W. H., Bulik, C. M., Thornton, L., Barbarich, N. y Masters, K. (2004). Comorbidity of anxiety disorders with anorexia and bulimia nervosa. *American Journal of Psychiatry*, 161(12), 2215–2221. <http://dx.doi.org/10.1176/appi.ajp.161.12.2215>
- Mas, S., Plana, M. T., Castro-Fornieles, J., Gassó, P., Lafuente, A. y Moreno, E. (2013). Common genetic background in anorexia nervosa and obsessive compulsive disorder: Preliminary results from an association study. *Journal of Psychiatric Research*, 47(6), 747–754. <http://dx.doi.org/10.1016/j.jpsychires.2012.12.015>
- Mazure, C. M., Halmi, K. A., Sunday, S. R., Romano, S. J. y Einhorn, A. M. (1994). The Yale-Brown-Cornell Eating Disorder Scale: Development, use, reliability and validity. *Journal of Psychiatric Research*, 28(5), 425–445. [http://dx.doi.org/10.1016/0022-3956\(94\)90002-7](http://dx.doi.org/10.1016/0022-3956(94)90002-7)
- Murphy, D. L., Timpano, K. R., Wheaton, M. G., Greenberg, B. D. y Miguel, E. C. (2010). Obsessive-compulsive disorder and its related disorders: A reappraisal of obsessive-compulsive spectrum concepts. *Dialogues in Clinical Neuroscience*, 12(2), 131–148.
- Neel, J. L., Stevens, V. M. y Stewart, J. E. (2002). Obsessive-compulsive disorder: Identification, neurobiology, and treatment. *Journal of the American Osteopathic Association*, 102(2), 81–86.
- Nicolini, H., Herrera, K., Páez, F., Carmona, M. S., Orozco, B. y Lodeiro, G. (1996). Traducción al español y confiabilidad de la Escala Yale-Brown para el Trastorno Obsesivo-Compulsivo. *Salud Mental*, 19(3), 13–16.
- Pérez, V., Valencia, M. N., Rodríguez, M. y Gempeler, J. (2007). A case of muscular dysmorphia and steroid abuse. *Revista Colombiana de Psiquiatria*, 36(1), 154–164.
- Pollack, L. O. y Forbush, K. T. (2013). Why do eating disorders and obsessive compulsive disorder co-occur? *Eating Behaviors*, 14(2), 211–215. <http://dx.doi.org/10.1016/j.eatbeh.2013.01.004>
- Robbins, T. W., Gillan, C. M., Smith, D. G., de Wit, S. y Ersche, K. D. (2012). Neurocognitive endophenotypes of impulsivity and compulsivity: Towards dimensional psychiatry. *Trends in Cognitive Sciences*, 16(1), 81–91. <http://dx.doi.org/10.1016/j.tics.2011.11.009>
- Sharma, D. D., Kumar, R. y Sharma, R. C. (2006). Starvation in obsessive-compulsive disorder due to scrupulosity. *Indian Journal of Psychiatry*, 48(4), 265–266. <http://dx.doi.org/10.4103/0019-5545.31563>
- Simpson, H. B., Wetterneck, C. T., Cahill, S. P., Steinglass, J. E., Franklin, M. E. y Leonard, R. C. (2013). Treatment of obsessive-compulsive disorder complicated by comorbid eating disorders. *Cognitive Behaviour Therapy*, 42(1), 64–76. <http://dx.doi.org/10.1080/16506073.2012.751124>
- Stein, D. J., Koen, N., Fineberg, N., Fontenelle, L. F., Matsunaga, H. y Osser, D. (2012). A 2012 evidence-based algorithm for the pharmacotherapy for obsessive-compulsive disorder. *Current Psychiatry Reports*, 14(3), 211–219. <http://dx.doi.org/10.1007/s11920-012-0268-9>
- Sunday, S. R., Halmi, K. A. y Einhorn, A. (1995). The Yale-Brown-Cornell Eating Disorder Scale: A new scale to assess eating disorder symptomatology. *International Journal of Eating Disorders*, 18(3), 237–245. [http://dx.doi.org/10.1002/1098-108X\(199511\)18:3<237::AID-EAT2260180305>3.0.CO;2-1](http://dx.doi.org/10.1002/1098-108X(199511)18:3<237::AID-EAT2260180305>3.0.CO;2-1)

- Tyagi, H., Patel, R., Rughooputh, F., Abrahams, H., Watson, A. J. y Drummond, L. (2015). Comparative prevalence of eating disorders in obsessive-compulsive disorder and other anxiety disorders. *Psychiatry Journal*, e-186927. <http://dx.doi.org/10.1155/2015/186927>
- Wu, K. D. y Cortesi, G. T. (2009). Relations between perfectionism and obsessive-compulsive symptoms: Examination of specificity among the dimensions. *Journal of Anxiety Disorders*, 23(3), 393–400. <http://dx.doi.org/10.1016/j.janxdis.2008.11.006>
- Yahghoubi, H. y Mohammadzadeh, A. (2015). Comparison of perfectionism and related positive-negative dimension in people with high traits on obsessive compulsive and eating disorder characteristics. *Iranian Journal of Psychiatry and Behavioral Sciences*, 9(3), e-264. <http://dx.doi.org/10.17795/ijpbs-264>